

LAVORI ORIGINALI

IL TRATTAMENTO DEL “PIEDE DIABETICO” e le ragioni di un approccio multidisciplinare

Paolo Mingazzini, Felice Paleari, Giorgio Annoni, Donatella Bonaiuti, Carlo Conti, Rocco Corso, Massimo Del Bene, Marco Gardinali, Davide Leni, Giuseppe Minciotti, Andrea Sampaolo, Vittorio Villa, Giovanni Paolini.

Azienda Ospedaliera San Gerardo di Monza Università degli Studi di Milano – Bicocca

Riassunto

La malattia diabetica è in progressiva crescita a livello mondiale, quindi anche il “piede diabetico” è destinato a diventare un problema sempre più gravoso per la sanità. Tale patologia richiama infatti l'interesse delle amministrazioni pubbliche, poiché legata ad elevati costi sanitari e sociali. La complessità delle cure cresce con l'insorgere delle complicanze a carico dei vari organi ed apparati, legate alla malattia diabetica avanzata. Tali complicanze determinano spesso amputazioni maggiori degli arti ed anche eventi ischemici cardiaci e cerebrali, talora mortali.

E' solo attraverso un intervento terapeutico multidisciplinare, mirato alle numerose patologie causali, che le gravi complicanze della malattia possono essere ridotte o ritardate nel tempo.

Ecco allora che il piede diabetico diventa un utilissimo “campanello d'allarme”, poiché permette di mettere in atto per tempo un trattamento polispecialistico coordinato, il solo che può garantire il successo terapeutico in questo complesso stato morboso.

Summary

The rationale of a multidisciplinary approach in the treatment of the diabetic foot

Diabetic foot is a major health problem, constantly increasing with the raising prevalence of diabetic disease in world population. The issue concerning diabetic foot is involving more and more public administrations, because of high costs for health and social care.

Aggressive treatment is needed for different organ complications connected with advanced diabetic disease. Major amputations and deaths may be reduced or delayed only by multi-specialistic treatment addressed to the main pathophysiological causes involved.

The “diabetic foot” is therefore better defined as an invaluable “alarm-bell”, which allows on time treatment of this complex disease via a multidisciplinary coordinated approach, with likelihood of therapeutic success.

Parole chiave: Piede Diabetico, Chirurgia Vascolare nel P.D., Angioplastica Periferica.

Key Words: Diabetic Foot, Vascular Surgery, Peripheral Angioplasty in the D.F.

Introduzione

Il diabete rappresenta una malattia rilevante, la cui incidenza nella popolazione, dagli studi epidemiologici dell'Organizzazione Mondiale della Sanità, è attualmente intorno al 5-10%, ma è destinata ad aumentare nei prossimi

anni. (1)

Le ulcere del piede, che caratterizzano la manifestazione iniziale prevalente del piede diabetico, interessano il 5-15% della popolazione diabetica, aumentando con l'aumentare dell'età.(2)

Tali ulcerazioni hanno generalmente come causa scatenante un trauma esterno, che può essere una contusione casuale, ma anche spesso un trauma ripetuto dovuto ad una calzatura inadeguata per deformazione del piede. Naturalmente questa è solo la causa accidentale, poiché alla base del problema ci sono le complesse alterazioni neuro-trofiche tipiche del piede diabetico, provocate dalla malattia diabetica stessa.(3) Sappiamo, dagli studi epidemiologici, che le amputazioni non-traumatiche avvengono perlopiù (50-60%) in diabetici (5-24/100.000 ab/anno); sappiamo anche che la grandissima maggioranza delle amputazioni nei diabetici riconoscono, nella loro storia clinica, l'insorgenza di un'ulcera del piede, complicata il più delle volte da infezione. (2, 4) E' dunque nella cura delle ulcere del piede diabetico che vanno concentrati i nostri sforzi, per evitare, se possibile, i prolungati trattamenti sanitari, le amputazioni d'arto ed i gravi problemi che ne conseguono per il paziente ed infine gli alti costi per il sistema previdenziale.

La malattia legata al piede diabetico conduce spesso anche alla morte dei pazienti, che avviene perlopiù per eventi ischemici maggiori, quali infarti miocardici e cerebrali. La cura del piede diabetico implica dunque un trattamento globale del paziente, che deve iniziare con la correzione dei fattori di rischio per la vasculopatia, ma anche con lo screening ed il trattamento preventivo, ove indicato, di vasculopatie coronarica e cerebrale, oltre che di quella periferica. (5, 6)

Pato-Fisiologia del piede diabetico

La corretta impostazione di un trattamento sistematico del piede diabetico implica innanzitutto la comprensione del meccanismo responsabile della comparsa dell'ulcera, onde poterla curare adeguatamente. (7)

I fattori in causa sono diversi: la *Neuropatia Diabetica*, che colpisce il sistema nervoso periferico: sensitivo, motorio ed autonomico, provocando insensibilità al dolore, deformità del piede da squilibrio muscolare e alterato carico, con punti di iper-pressione e distrofia cutanea, con secchezza e fragilità della pelle. (8, 9, 10) Inoltre l'*Arteriopatia Diabetica*, che colpisce le arterie periferiche accelerandone la malattia obliterante arteriosclerotica ad alta componente calcifica, aggrava di conseguenza la distrofia dei tessuti, sino alla necrosi, con assenza di alcuna reazione di guarigione.(11) A neuropatia, sovraccarico meccanico e arteriopatia, si sovrappone l'*Infezione*, che trova facile “pabulum” nel

paziente diabetico, specie per l'assenza di reazione di difesa, per le ragioni sopra menzionate. Cosicché ogni lesione trofica o ulcera in questi soggetti facilmente s'infetta, con tendenza ad estensione progressiva dell'infezione ai tessuti profondi ed alle ossa.(4, 11)

Tutto ciò è favorito da una sindrome depressiva, che affligge i soggetti con diabete avanzato e complicato da lesioni disabilitanti, conducendoli ad una cattiva igiene personale, che aggrava, invece che combattere il problema. (7)

Il trattamento multidisciplinare

Le cause che provocano le ulcere diabetiche del piede, una volta accertate, vanno singolarmente curate. Innanzitutto la neuropatia diabetica poi la conseguente alterazione biomeccanica nell'appoggio plantare responsabile del trauma da aumentato carico, quindi le lesioni trofiche cutanee, favorite dalla distrofia da neuropatia autonoma e da vasculopatia periferica.

E' logico che il miglior modo di curarle sia quello di riunire un'equipe di specialisti che agiscano in modo coordinato sulla correzione delle cause del piede diabetico oltre che sull'ulcera stessa, senza però perdere di vista lo stato generale del paziente e le patologie che interessano organi vitali, per le quali è richiesta priorità d'intervento.(12, 13,14) E' infatti evidente che lo specialista diabetologo, cui è affidato il controllo costante del paziente dal punto di vista metabolico, pur verificando i singoli aspetti della malattia non potrà farsi carico del trattamento chirurgico delle complicanze ascessuali, delle correzioni ortopediche, amputazioni, o degli interventi di rivascolarizzazione chirurgica od endovascolare.

E' dunque necessario un trattamento polispecialistico di controllo e cura costante; così l'oculista per la retinopatia, il nefrologo per la nefropatia, il chirurgo generale per complicanze ascessuali o fasciti necrotizzanti, il cardiologo e cardiocirurgo per coronaropatia, il chirurgo vascolare per la rivascolarizzazione mediante by pass o tecniche endovascolari con angioplastiche e stenting, in collaborazione col radiologo interventista. L'ortopedico ha poi funzione importante, sia per gli apparecchi di scarico del piede, per la cura delle deformità, che per le amputazioni, che devono essere attuate in modo il più possibile conservativo ed in vista del recupero funzionale. (15, 16, 17)

Anche la cura locale dell'ulcera richiede una buona esperienza vulnologica, il continuo curettage per l'eliminazione dei tessuti necrotici e le medicazioni con sostanze battericide, ove indicato, in aggiunta alla terapia antibiotica sistemica mirata su antibiogramma. Le medicazioni saranno, ove possibile in ambiente umido, secondo le tecniche cosiddette avanzate. Ad esse andrà sempre associato lo scarico della lesione mediante plantari, calzature apposite, ortesi.(18, 19)

Emerge dunque, da quanto detto sinora, la necessità di un trattamento polispecialistico multidisciplinare, che si è infatti rivelato, attraverso studi policentrici condotti allo scopo, il miglior metodo per affrontare il piede diabetico con aumento delle guarigioni e diminuzione di morbilità e mortalità correlate. (20, 21, 22)

Terapia dell'Arteriopatia Diabetica

E' entrato in uso il termine di arteriopatia diabetica, proprio perché la malattia arteriosclerotica assume nei soggetti diabetici caratteristiche del tutto particolari. Queste sono: la maggior frequenza con cui si manifesta rispetto alla

popolazione in generale, colpendo individui più giovani, soprattutto nelle arterie periferiche, con andamento più maligno a rapida evoluzione.

Altra importante caratteristica è l'attenuazione, sino all'assenza, della sintomatologia dolorosa (claudicatio, dolori a riposo) che può quindi ritardarne la diagnosi, tanto che frequentemente i pazienti diabetici si presentano al medico con ulcere o necrosi già in atto nel piede. Andranno quindi ricercati preventivamente i segni d'ischemia, attraverso un esame costante delle estremità inferiori, per ipotermia, cianosi, alterazione del trofismo cutaneo e degli annessi (distrofia delle unghie, caduta dei peli), sino alla comparsa di ulcerazioni, o lesioni da alterato carico e trauma da appoggio errato, di cui si è già parlato. L'esame obiettivo comprenderà ovviamente la ricerca dei polsi arteriosi alla caviglia ed al dorso del piede. In assenza di questi si ricorrerà alla diagnostica *Doppler*, con misurazione del rapporto tra pressione arteriosa massima alla gamba ed al braccio (*Ankle/Brachial Index: ABI*), che, se inferiore ad 1 (0,5-0,9) è indicativo di arteriopatia, tanto più grave quanto più è ridotto.

Posta diagnosi di arteriopatia, l'esame *EcoColorDoppler* consentirà di localizzare stenosi ed ostruzioni arteriose. L'esame successivo è l'*Arteriografia*, che meglio dimostrerà le lesioni vascolari; tuttavia l'arteriografia, per la sua seppur moderata nefrotossicità, verrà eseguita solo per l'indicazione terapeutica a rivascolarizzazione.

Altro esame per accertare il grado di ischemia è l'*Ossimetria Transcutanea*, indicativa di ischemia critica per valori inferiori a 30-50 mmHg. Quest'indagine può essere utile anche a stabilire la vitalità di un arto ed il livello di amputazione necessario. (23)

L'esame arteriografico può inoltre essere convertito da procedura diagnostica in procedura terapeutica. Alcune lesioni arteriose possono infatti essere trattate per via endovascolare, con *Angioplastica con palloncino* (PTA) ed eventualmente con posizionamento di *STENT vascolari*, che mantengono dilatata l'arteria. E' anche possibile, attraverso palloncini o stent "*medicati*", applicare direttamente all'endotelio arterioso agenti che possano migliorare la pervietà dei vasi trattati ed opporsi alla loro re-stenosi o re-trombosi. (24, 25, 26)

E' chiaro il vantaggio offerto dalle procedure endovascolari, perché attraverso il solo accesso per puntura dell'arteria femorale (in anestesia locale e con complicanze assai ridotte) può essere attuata la rivascolarizzazione, anche con la riapertura di ostruzioni arteriose (su segmenti di lunghezza limitata). In questi pazienti con patologia multi-organo è infatti preferibile, quando possibile, evitare l'intervento chirurgico ed il rischio che esso comporta. (27, 28) Se non c'è indicazione ad angioplastica, l'arteriografia evidenzia se sia possibile una rivascolarizzazione con endoarteriectomia e/o by-pass. Le procedure di pontaggio arterioso consentono di portare il sangue alle arterie sottogenuali, scavalcando il tratto ostruito.

Queste procedure chirurgiche vengono chiamate "*interventi di salvataggio d'arto*", proprio perché la loro attuazione, per la difficile pervietà a distanza, viene riservata al 3° e 4° stadio della malattia ischemica: condizione critica, nella quale l'alternativa è l'amputazione maggiore. Il condotto da preferirsi per il by-pass è la safena autologa (se utilizzabile), svalvolata in situ od invertita, poiché garantisce una miglior pervietà, rispetto alle protesi arteriose. (29)

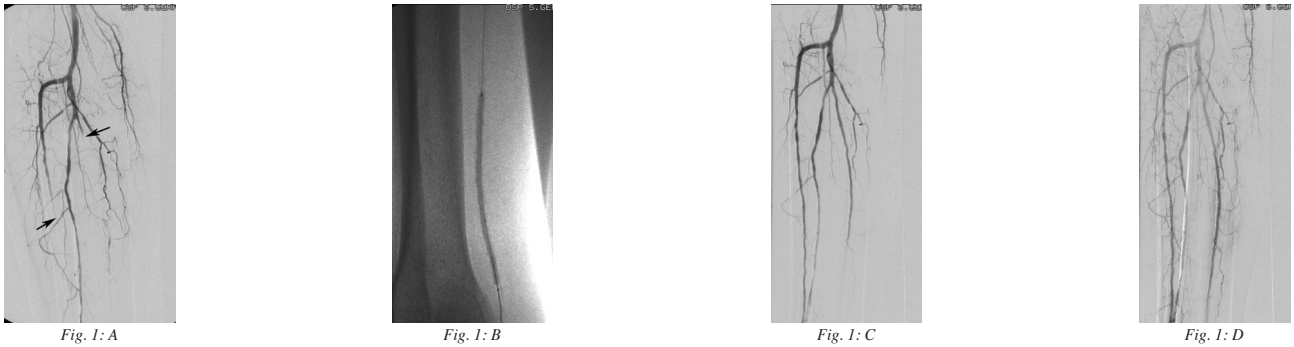


Fig. 1: Angioplastica di lesione steno-occlusiva da arteriopatia diabetica
 a) Multiple stenosi ai vasi di gamba. Occlusa al terzo medio di gamba l'arteria tibiale anteriore e, poco dopo l'origine, l'arteria tibiale posteriore.
 b) Dilatazione del passaggio femoro-popliteo, estesa alla tibiale posteriore
 c) Controllo dopo PTA: riabilitazione dell'arteria tibiale posteriore ed anteriore distale in fase precoce
 d) Ed in fase tardiva

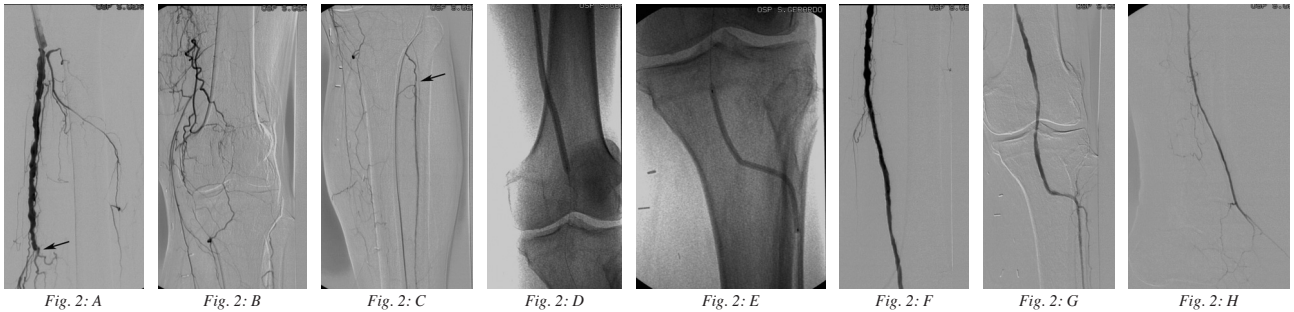


Fig. 2: Altra Angioplastica femoro-popliteo-tibiale
 a) Stenosi multiple dell'arteria femorale superficiale, con occlusione al canale di Hunter
 b) Occlusione completa dell'arteria poplitea
 c) Con riabilitazione dell'arteria tibiale anteriore
 d) Angioplastica del tratto femoro-popliteo
 e) Angioplastica dell'arteria poplitea distale e dell'arteria tibiale anteriore
 f) Buona pervietà dopo PTA del tratto femoro-popliteo
 g) E popliteo-tibiale anteriore
 h) Rivascolarizzazione dell'arteria pedidia a fine procedura

Procedure complementari nel piede diabetico

Esistono altre procedure, che investono un ruolo importante nel trattamento del piede diabetico in casi selezionati, tra queste la *Vacuum Assisted Closure (VAC)*, che utilizza la pressione negativa per meglio drenare le lesioni ulcerative. Associata allo sbrigliamento dell'ulcera, la VAC ha dimostrato infatti, in diversi casi, una guarigione più accelerata della lesione. (30)

Anche l'*Ossigenoterapia Iperbarica*, migliorando l'apporto di O₂, è talora in grado di favorire la guarigione della lesione o del moncone d'amputazione. (31)

Altre procedure aggiuntive sono gli interventi di innesti o trasposizioni cutanee con plastica di copertura dell'ulcera, o, di più recente introduzione, gli autotrapianti cellulari che favoriscono il processo di riparazione delle ulcere. (32) In questa linea si inseriscono: i trapianti di aspirato midollare con concentrati piastrinici per favorire la rigenerazione ossea, i trapianti di lipociti, (praticati su alcuni pazienti in collaborazione con i Chirurghi Plastici del nostro Ospedale) e l'autotrapianto di cellule staminali modificate in senso angiogenetico nel laboratorio cellulare del San Gerardo, per il quale stiamo mettendo a punto un apposito protocollo. (33, 34)

Gli interventi terapeutici sinora descritti possono avere un completo successo, con guarigione della lesione e conservazione dell'arto, oppure possono ottenere una

riduzione dell'amputazione ad un livello più distale, od a settori limitati. Anche questo risultato, seppur parziale, è da considerarsi un successo terapeutico, tenendo conto dell'evoluzione generalmente maligna della malattia. Negli interventi di amputazione conservativa è essenziale la collaborazione di un ortopedico esperto, che calibrerà il suo intervento al fine di ottenere, con l'apporto successivo del fisiatra, per un adeguato programma riabilitativo, il miglior recupero funzionale per il paziente.

Conclusioni

Il piede diabetico è una condizione caratterizzata da alterazioni distrofiche e funzionali del piede, determinate dalla malattia diabetica avanzata; in particolare dalla neuropatia ed arteriopatia diabetica, con necrosi ed ulcerazioni, il più spesso accompagnate da infiammazione ed infezioni gravi, con distruzione non solo dei tessuti superficiali del piede, ma anche di quelli profondi e delle ossa, portando in un alto numero di casi all'amputazione. Il piede diabetico non va solo considerato come una grave sindrome delle estremità inferiori, quanto come *manifestazione* di un processo patologico caratteristico dei soggetti diabetici, ormai talmente avanzato da avere condotto, nella maggioranza dei casi, a gravi danni nei diversi apparati corporei. Tali sono le conseguenze e complicanze d'organo della malattia diabetica microvascolare, come la retinopatia

o la nefropatia diabetica, ma soprattutto, attraverso l’arteriopatia sistemica, le complicanze vascolari più gravi, come infarto miocardico o cerebrale.

E’ proprio per questo che il trattamento del piede diabetico non può limitarsi alla correzione dello squilibrio metabolico ed alla medicazione locale dell’ulcera al piede, ma deve trattare tutti gli aspetti della malattia: metabolico, infettivo, ortopedico, considerando in special modo nefropatia, coronaropatia, cerebrovasculopatia ed arteriopatia degli arti

inferiori.

Si comprende allora come la cura di questi pazienti, con malattia grave ed avanzata, debba necessariamente coinvolgere un’equipe di specialisti, che agiscano in modo coordinato, con una tempistica corretta per ottenere il successo terapeutico in questa complessa patologia polidistrettuale, evitando amputazioni maggiori e mortalità da eventi ischemici.

Bibliografia

- 1) Wieman TJ
Principles of management: the diabetic foot
Am J Surg 2005; 190(2): 295-9
- 2) Solomon S, Affan AM, Gopie P, Noel G, Rahman R, Richardson R
Taking the next step in 2005, the year of the diabetic foot
Prim Care Diabetes 2008; 2(4): 175-80
- 3) Searle A, Gale L, Campbell R, Wetherell M, Dawe K, Drake N, Dayan C, Tariton J, Miles J, Verdhara K
Reducing the burden of chronic wounds: prevention and management of the diabetic foot in the context of clinical guidelines
J Health Serv Res Policy 2008; 13(3): 82-91
- 4) Senneville E
Infection and diabetic foot
Rev Med Interne 2008; 29(2): 243-8
- 5) Faglia E, Clerici G, Clerissi J, Losa S, Mantero M, Caminiti M, Curci V, Quarantiello A, Morabito A
Long-term prognosis of diabetic patients with critical limb ischemia: a population-based color study
Diabetes Care 2009; 11(3)PP
- 6) Faglia E, Clerici G, Caminiti M, Quarantiello A, Curci V, Morabito A
Advantages of myocardial revascularization after admission for critical limb ischemia in diabetic patients with coronary artery disease: data of a cohort of 564 consecutive patients
J Cardiovasc Med 2008; 9(10): 1030-6
- 7) Malgrange D
Physiopathology of the diabetic foot
Rev Med Interne 2008; 29(2): 231-7
- 8) Gershater MA, Londahl M, Nyberg P, Larsson J, Eneroth M, Apelqvist J
Complexity of factors related to outcome of neuropathic and uroschemic/ischemic diabetic foot ulcers
Diabetologia 2009; 52(3): 398-407
- 9) Dalla Paola L, Faglia E
Treatment of diabetic foot ulcer: an overview strategies for clinical approach
Curr Diabetes Rev 2006; 2(4): 431-47
- 10) Martini J
Diabetic foot: detection and prevention
Rev Med Interne 2008; 29(2): 260-3
- 11) Eldor R, Raz I, Ben YA, Boulton AJ
New and experimental approaches to treatment of diabetic foot ulcers: a comprehensive review of emerging treatment strategies
Diabet Med 2004; 21(11): 1161-73
- 12) Yesil S, Akinci B, Bayraktar F, Havitcioglu H, Karabay O, Yapar N
Reduction of major amputations after starting a multidisciplinary diabetic foot care team
Exp Clin Endocrinol Diabetes 2009; 2, 18 pp
- 13) Saraogi RK
Diabetic foot ulcer: assessment and management
J Indian Med Assoc 2008; 106(2): 112-6
- 14) Brem H, Sheehan P, Rosenberg HJ, Schneider JS, Boulton AJ
Evidence-based protocol for diabetic foot ulcers
Plast Reconstr Surg 2006; 117(7): 193-209
- 15) Apelqvist J, Ragnarson G, Persson U, Larsson J
Diabetic foot ulcer in a multidisciplinary setting
J Intern Med 1994; 235(5): 463-71
- 16) Brem H, Jacobs T, Vileikyte L, Weinberger S, Gibber M, Gill K
Wound healing protocol for diabetic foot and pressure ulcers
Surg Technol Int 2003; 11: 85-92
- 17) Ha Van G
Management of diabetic foot ulcer
Rev Med Int 2008; 29(2): 238-42
- 18) Brem H, Sheehan P, Boulton AJ
Protocol for treatment of diabetic foot ulcers
Am J Surg 2004; 187(5): 1-10
- 19) Boulton AJ
The diabetic foot – an update
Foot Ankle Surg 2008; 14(3):120-4
- 20) Edmonds H
A natural history and framework for managing diabetic foot ulcers
Br J Nurs 2008; 17(1):20-9
- 21) King LB
Impact of a preventive program on amputation rates in the diabetic population
J Wound Ostomy C Nurs 2008; 35(5): 479-82
- 22) Bus SA, Valk GD, Van Deursen RW, Armstrong DG, Caravaggi C
The effectiveness of footwear and offloading interventions to prevent and heal foot ulcers and reduce plantar pressure in diabetes
Diabetes Metab Res Rev 2008; 24(1): 162-80
- 23) Got I
Peripheral vascular disease and diabetic foot
Rev Med Interne 2008; 29(2): 249-59
- 24) Faries PL, Teodorescu VJ, Morissey NJ, Hollier LH, Marin ML
The role of revascularization in the management of diabetic foot wounds
Am J Surg 2004;187(5): 34-37
- 25) Alexandrescu VA, Hubermont G, Philips Y, Guillaumie B, Ngongang C, Vandenbossche P, Azdad K, Ledent G, Horion J
Selective primary angioplasty following an angiosome model of reperfusion in the treatment of wagner I-4 diabetic foot lesions
J Endovasc Ther 2008; 15(5): 580-93
- 26) Alexandrescu V, Hubermont G, Philips Y, Guillaumie B, Ngongang CH, Vandenbossche P, Coulon M, Ledent G, Donnay JC
Combined primary subintimal and endoluminal angioplasty for ischaemic inferior limb ulcers in diabetic patients
Eur J Vasc Endovasc Surg 2009; 37(4): 448-56
- 27) Ferraresi R, Centola M, Ferlini M, Da Ros R, Caravaggi C, Assaloni R, Sganzaroli A, Pomidossi G, Bonanomi C, Danzi GB
Long term outcomes after angioplasty of isolated, below the knee arteries in diabetic patients with critical limb ischaemia
Eur J Vasc Endovasc Surg 2009; 37(3): 336-42
- 28) Sumpio BE, Lee T, Blume PA
Vascular evaluation and arterial reconstruction of the diabetic foot
Clin Podiatr Med Surg 2003; 20(4): 689-708
- 29) Faglia E, Clerici G, Caminiti M, Curci V, Clerissi J, Losa S, Casini A, Morabito A
Mortality after major amputation in diabetic patients with critical limb ischemia who did and did not undergo previous peripheral revascularization
J Diabetes Complications 2009; 26(3)PP
- 30) Eneroth M, van Houtum WH
The value of debridement and vacuum assisted closure (VAC) therapy in diabetic foot ulcers
Diabetes Metab Res Rev 2008; 24(1): 76-80
- 31) Duzgun AP, Satir HZ, Ozozan O, Saylam B, Kulah B, Coskun F
Effect of hyperbaric oxygen therapy on healing of diabetic foot ulcers
J Foot Ankle Surg 2008; 47(6): 515-9
- 32) Clemens MV, Attinger CE
Biological basis of diabetic foot wounds
Surg Technol Int 2008; 17: 89-95
- 33) Pinzur MS
Use of platelet-rich concentrate and bone marrow aspirate in high- risk patients with Charcot arthropathy of the foot
Foot Ankle Int 2009; 30(2): 124-7
- 34) Cervelli V, Gentile P, Scioli MG, Grimaldi M, Spagnoli LG, Orlandi A
Application of platelet-rich plasma to fat grafting during plastic surgical procedures: clinical and in vitro evaluation
Tissue Eng Part C Methods 2009; 2: 20 pp